ZUR FORMALEN GENESE DES PROSTATAADENOMS UNTER BESONDERER BERÜCKSICHTIGUNG DER MITTELLAPPENBILDUNG

Inaugural-Dissertation
zur Erlangung des Medizinischen Doktorgrades
an der Friedrich-Wilhelms-Universität
zu Berlin

vorgelegt von

Assistenzarzt Erwin Perleck
aus Berlin-Charlottenburg

M 441

Gedruckt mit Genehmigung

der

Medizinischen Fakultät der Universität Berlin

Dekan: Professor Dr. Kreuz

Referent: Professor Dr. Wildegans

Korreferent: Professor Dr. Rostock

Meiner lieben Mutter gewidmet.

Digitized by the Internet Archive
in 2026

https://archive.org/details/IA40153504_0184

Betrachtet man die Literatur der letzten Jahre über die formale Genese des Prostataadenoms, so findet man im wesentlichen zwei Hauptansichten vertreten: Die eine hält den epithelialen Teil für den Urheber der bekannten Geschwulstbildungen, während eine andere Auffassung den Ausgangspunkt dieser pathologischen Veränderungen im mesenchymalen Teil, dem Muskelbindegewebslager des Urethralmantels sieht.

Bevor nun zu dieser Frage Stellung genommen wird, ist es erforderlich, die verschiedenen Auffassungen und ihre Begründung sowie zum einheitlichen Verständnis die anatomisch-histologischen Verhältnisse noch einmal zu streifen.

Loeschke und Adrion teilten nach Veröffentlichungen aus einem Material von 50 Vorsteherdrüsen die normale Prostata in drei streng zu trennende Drüsengruppen ein (siehe Abb. 1 und 2):

1. Die periurethralen Drüsen, die zum Teil nur Einsenkungen der Schleimhaut darstellen.
2. Die Innen- oder Kerndrüse, nach Aschoff auch als submuköse Drüse bezeichnet. Sie liegt vollständig durchflochten und eingeschlossen in dem die Urethra begleitenden Schlauch glatter Muskulatur.
3. Die Außen- oder Schalendrüse.

Die Innendrüse ist nun nach Loeschke der Teil der Prostata, der sich bei der sog. Prostatahypertrophie vergrößert.

Die periurethralen Drüsen finden sich unverändert oder atrophiert.

Die Außendrüse atrophiert in der Regel.

Die hypertrophische Innendrüse kann ihr Muskelbett nach drei Richtungen hernienartig durchbrechen:

1. In Richtung Blase durch die Trigonumgruppe, so daß es zur Mittellappenbildung kommt.
2. In Richtung Urethra mit seitlicher Verengnug der pars prostatica urethrae.
3. In Richtung Außendrüse mit Druckatrophie der letzteren.

Aschoff ordnete die Innendrüse in drei Gruppen:

1. Trigonumgruppe
2. Colliculusgruppe
3. Distale oder Vordergruppe, welche im Querschnittsbild der Urethra oben seitlich direkt in die Harnröhre einmünden.

Siehe Abb. 3.

Alle drei Gruppen können zur Adenombildung führen.

Die allgemein geltende Annahme, daß die Wucherungen ihren Ausgang von diesen submukösen Drüsen nehmen, erscheint nach Henke-Lubarsch

etwas fraglich, da abgesehen von den periurethralen oder mukösen histologisch submuköse und eigentliche Prostatadrüsen nicht immer sicher zu unterscheiden sind. Andererseits besteht Übereinstimmung in der Annahme, daß als Entstehungsort der Knotenbildung die der Harnröhrenschleimhaut nahen Teile der Prostata oberhalb und seitlich des Colliculus seminalis in Frage kommen.

Die Untersuchungen von Ali Krogius umfassen 70 Vorsteherdrüsen, von denen sich 19 auf die Altersperiode von 0—49 und 51 von 50—70 Jahren beziehen.

Unter den letzteren fanden sich 27 mal die für die Prostatahypertrophie charakteristischen Veränderungen. Außerdem wurden noch 10 enukleierte Adenome untersucht.

Der Autor schließt aus seinen Untersuchungen, daß es sich bei der Prostatahypertrophie um keine Geschwulstbildung handelt, sondern um einen hyperplastischen regenerativen Prozeß zwecks Bildung neuen Drüsenparenchyms zum Ersatz des im Alter verbrauchten. Ein Vorgang, der bereits normalerweise in den peripheren Teilen der Prostata beobachtet werden kann, der aber im Alter in den zentralen Teilen der Drüse unter einem mächtigen, wahrscheinlich hormonal ausgelösten Impuls größeren Umfang annimmt.

Die zur Prostatahypertrophie führenden Prozesse sollen ihren Ausgang von den Ausführungsgängen nehmen, deren Epithel bis ins hohe Alter das Vermögen beibehält, neues Drüsenparenchym zu bilden. Innerhalb des derben fibro-muskulären Stromagewebes der zentralen Partien erfolgt (parallel mit der Drüsenwucherung einhergehend) die Proliferation des periglandulären Bindegewebes. Auf diese Weise entstehen zunächst kleine Adenofibrome, die unter Verschiebung des umliegenden Stromagewebes expansiv einwachsen und so zu den für die Prostatahypertrophie charakteristischen begrenzten Knotenbildungen Veranlassung geben.

Die drüsenfreien Knoten sind Bildungen, die in enger Beziehung zum Drüsenapparat stehen und sich aus dem periglandulären Gewebe entwickelt haben.

Aschoff hat desgleichen adenomatöse als auch myomatöse Wucherungen beschrieben. Den Ausgangspunkt der drüsigen Wucherungen bildet nicht die eigentliche Prostata, sondern die periurethral zwischen Blasensphinkter und Colliculus gelegenen Drüsen. Nach Ansicht dieses Autors können diese Drüsen auch sekundär in ein Fibromyom einwuchern. Ferner sollen Übergänge von Hypertrophie in Fibromyome und Fibroadenome möglich sein.

Nach Auffassung von Reischauer handelt es sich bei der sog. Prostatahypertrophie um keinen kompensatorischen Regenerationsvorgang an bestimmten Drüsengruppen. Die Neubildungsvorgänge beginnen unabhängig vom Epithel mit multiplen, geschwulstmäßigen Wucherungen mesenchymalen Gewebes im zentralen Muskel-Bindegewebsmantel um die prostatische Harnröhre.

Die Neubildungsvorgänge können auch unabhängig vom Epithel weiterlaufen, wenn präexistente Drüsen in dem fibro-muskulären Gewebe fehlen. Solche fibro-myomatösen Knoten entstehen also nicht durch Untergang des Drüsenanteils. Die Beteiligung von Drüsen an dem Neubildungsvorgang ist an einen Kontakt von Drüsenepithel mit dem herdförmig wuchernden jungen fibro-myomatösen Spindelzellgewebe gebunden.

Ist der Kontakt von vornherein gegeben, so entstehen schnell wachsende fibro-adenomatöse Einzelknoten. Bei sekundärem Kontakt wachsen die drüsigen Anteile erst in den spindelzelligen sich vergrößernden Knoten hinein und erfüllen ihn. Sowohl das Epithel der präexistenten Drüsenläppchen wie das großer Ausführungsgänge kann dem Reiz der Bindegewebsneubildung unterliegen und einsprossen.

Der primäre Geschwulstbildner ist nicht das peritubuläre Muskelbindegewebe, sondern ganz allgemein das zentrale Muskelbindegewebslager der Prostata.

Pollak, der sich im wesentlichen den Ansichten Reischauers anschließt, weist darauf hin, daß bereits im 6. Lebensjahrzehnt Knotenbildungen im Bereich der harnröhrennahen Drüsen auftreten. Die Prostatahypertrophie stellt nach seiner Ansicht einen physiologischen Vorgang im höheren Alter dar. Der Wachstumsreiz umfaßt epitheliales und mesenchymales Gewebe stets in gleicher Weise.

Graßmann schließt sich desgleichen im wesentlichen der Auffassung Reischauers an, hält aber das peritubuläre Gerüst der urethralen Prostatadrüsen als Urheber der Geschwulstbildung.

Drüsenfreie Knoten sind nach Ansicht dieses Autors nicht durch Zugrundegehen von drüsigen Bestandteilen entstanden. Der Wucherung des subepithelialen Bindegewebes folgt eine aktive Aussprossung der Drüsenschläuche, so daß es zur Bildung von Fibroadenomen kommt. Das häufig beobachtete Bild, daß ein Drüsenkonvolut einen Knoten nur teilweise am Rande ausfüllt, hat Graßmann damit erklärt, daß das peritubuläre Muskelbindegewebe des betreffenden Drüsenazinus gewissermaßen exzentrisch vorzuwuchern beginnt, „so daß die jungen Drüsen inmitten des gewucherten peritubulären Gerüsts von ihm geschützt in das umgebende Gewebe vordringen können".

In manchen Fällen kann es zum nachträglichen Einwachsen von Drüsen in fibro-myomartige Bildungen kommen, die zunächst ohne Zusammenhang mit den Drüsen entstanden waren. Doch treten im ganzen diese Vorgänge gegenüber den von vornherein an den Drüsen und dem zugehörigen Gerüst sich abspielenden in den Hintergrund.

Voraussetzung zur Erörterung einer solchen Frage, ob mesenchymaler Teil oder epithelialer Teil der primäre Geschwulstbildner bei der sog. Prostatahypertrophie sei, ist zunächst, daß man nicht nur Präparate einer geschwulstartig völlig veränderten Vorsteherdrüse untersucht, sondern Präparate heranzieht, die Geschwulstbildungen möglichst im Anfangsstadium zeigen.

Eine zweite sehr wichtige Voraussetzung ist die Wahl der Färbung, wobei zu berücksichtigen ist, daß eine Hämatoxylin- bzw. van Gieson-Färbung nicht ausreicht, wenn man etwaige Veränderungen des Bindegewebes in Bezug auf Geschwulstbildungen sehen will. Verschiedene Autoren halten die zusätzliche Elastikafärbung für unerläßlich. Auch bei meinen Untersuchungen wurden bei aufeinanderfolgenden Serienschnitten die entsprechenden Färbemethoden angewandt.

Das bisher von mir untersuchte Material umfaßt 14 Vorsteherdrüsen im Alter von 1—50 Jahren und 47 von 50—83 Jahren. Bei Ansicht der ersteren

konnten keine pathologischen Veränderungen im Sinne einer Geschwulstbildung festgestellt werden. Bei den anderen fanden sich jedoch in der Mehrzahl der Fälle alle Stadien der Adenombildung.

Untersucht man nun besonders Schnitte von Drüsen zwischen dem 50. und 60. Lebensjahre, bei denen makroskopisch noch keine pathologischen Veränderungen bemerkbar sind, so findet man häufig im Bereich der Innendrüse bzw. dicht unterhalb der Urethralschleimhaut zwischen Trigonum und Colliculus seminalis (siehe Abb. 3) multiple Herde jugendlichen Bindegewebes. Diese Herde, die in ihrer Größe und Abgrenzung wechseln, zeichnen sich im Hämalaun-Eosin-Präparat durch besonderen Zell- und Kapillarreichtum aus (siehe Abb. 4).

Abb. 4 zeigt ein drüsenloses Myofibrom der Prostata innerhalb des Bereiches der Kerndrüse. Der Zell- und Kernreichtum dieses jungen Gewebes bedingt eine dunklere Färbung und hebt es so gegen das normale Muskelbindegewebe ab. Im Gegensatz zu etwaigen Anschnitten von Drüsenazini heben sich diese Bezirke in der Elastikafärbung durch helleres Aussehen von ihrer Umgebung ab, ein Zeichen für ihre Armut an elastischen Fasern (siehe Abb. 5.)

Ciechanowski hat wohl als einer der ersten auf produktive Bindegewebssprossen hingewiesen, die nach seiner Meinung „den gemeinsamen Ausgangspunkt der Hypertrophie der Vorsteherdrüse und gewisser Formen der Prostatahypertrophie darstellen".

Jores bezeichnete diese Gebilde als dicht unter der Schleimhaut liegende kleine Tumoren, die in Beziehung zu den Drüsenwucherungen stehen sollten.

Diese Knoten aus jungem Spindelzellgewebe können nach den von mir gemachten Beobachtungen bereits dann auftreten, wenn eine Veränderung an den Drüsen noch nicht festzustellen ist. Die Ansicht, daß es sich bei den Kapillaren und kleinsten Blutgefäßen dieser drüsenlosen Knoten um verödete Drüsen handele, wurde von Graßmann und Reischauer entschieden abgelehnt.

Kommt ein solcher Knoten in Berührung mit einer Drüse oder einem Ausführungsgang, so kann es zu einem Einwachsen des Epithels und zu einer Ausbreitung der Drüsenlumina auf dem Boden des jugendlichen Bindegewebes kommen (siehe Abb. 6 und 7).

Abb. 6 und 7 zeigen je einen Spindelzellknoten, bei dem nach enger Berührung ein Einwuchern von Drüsengewebe stattgefunden hat. Die ersten Anzeichen einer Erweiterung sowie Ausbreitung des Parenchyms auf dem Boden des jugendlichen Bindegewebes sind erkennbar.

Ein weiteres Beispiel für derartiges Drüsenwachstum bietet das nächste Bild. Abb. 8 zeigt bei einem Mittellappen neben völlig ausgefüllten einen nur teilweise durchsetzten Knoten.

Nach dem Eindruck des ihn umgebenden Gewebes kann man erwarten, daß auch er schließlich vollkommen von Drüsen ausgefüllt werden wird.

Die Verbindung mit einer Drüse scheint auch ein verstärktes Wachstum der fibro-myomatösen Gebilde zur Folge zu haben. Die Größenunterschiede zweier Knoten in der Abb. 9 sprechen für diese Annahme.

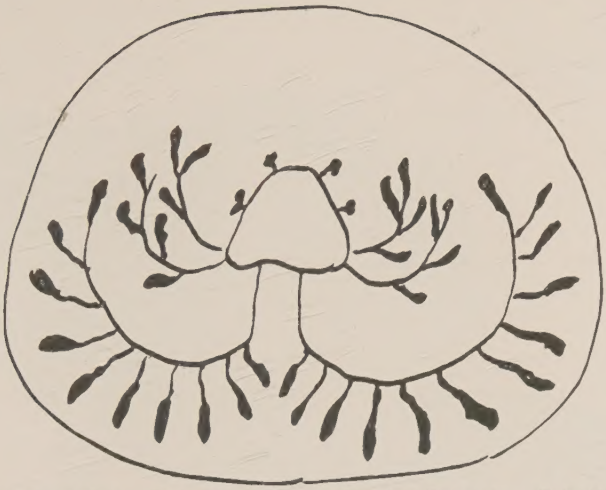

Abb. 1. Schematische Darstellung der normalen Prostata. Schnitt senkrecht zur Urethra. Die Innendrüse verzweigt sich innerhalb der Muskulatur, die Außendrüse außerhalb derselben. In der Schleimhaut selbst liegen die kleinen periurethralen Drüsen

Aus Adrion: Beitr. path. Anat. 70 I, 191 (1922)

Abb. 2. Schematische Darstellung der normalen Prostata. Schnitt in Längsrichtung der Urethra zeigt die Lage der Innendrüse zwischen der Muskulatur und der Außendrüse außerhalb derselben. In der Schleimhaut selbst liegen die kleinen stiftförmigen periurethralen Drüsen

Aus Adrion Beitr. path. Anat. 70 I, 191 (1922)

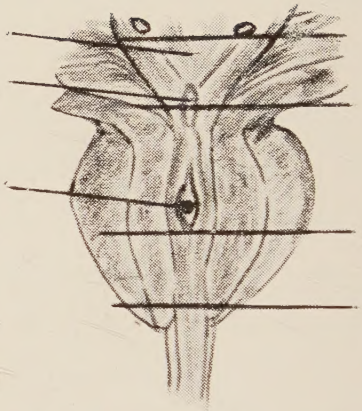

Abb. 3. Pars prostatica urethrae von vorn eröffnet

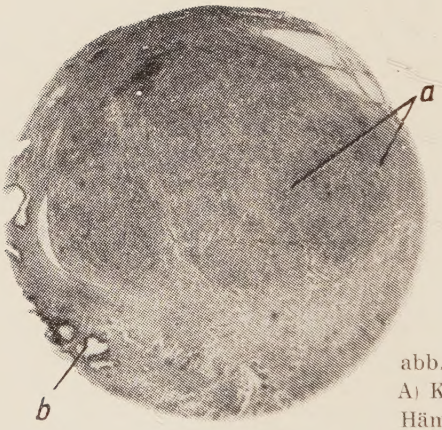

abb. 4. Myofibrom der Prostata. A) Kapillaren, b) Drüsengewebe. Hämalaun-Eosin-Färbung. Vergrößerung 15 fach

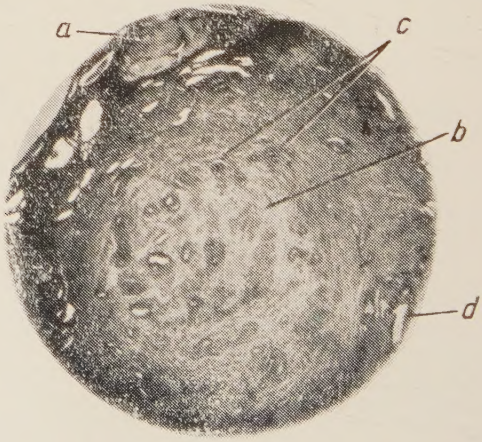

Abb. 5. Myofibrom eines Mittellappens einer Prostata.
a) Kleiner Spindelzellknoten mit spärlichen Drüsen.
b) Größerer Knoten.
c) Kapillaren.
d) Drüsengewebe.
Elastikafärbung. Vergrößerung 30 fach.

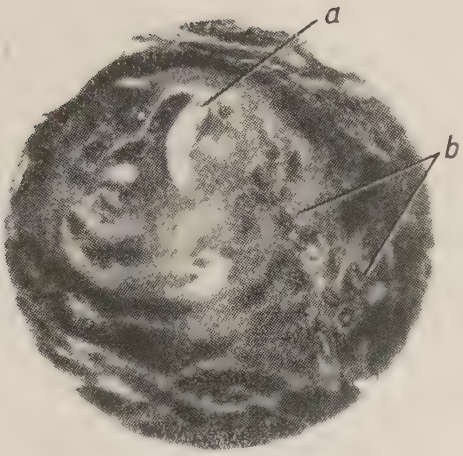

Abb. 6. Spindelzellknoten mit eingewuchertem Drüsengang a) Erweiterte Drüsen. b) Einwuchernder Drüsengang. Van Gieson-Färbung. Vergrößerung 50 fach.

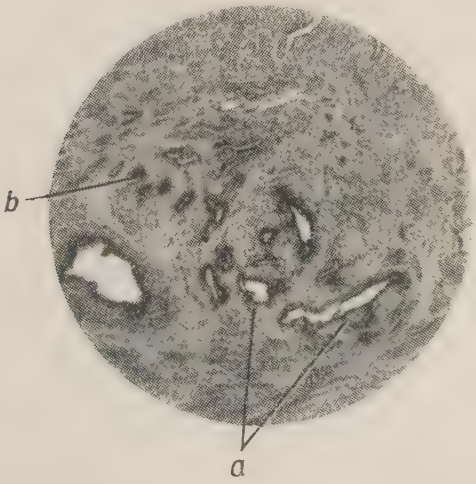

Abb. 7. Spindelzellknoten mit von einer Seite eingewachsenen Drüsen. a) Erweiterte Drüsenlumina. b) Ausführungsgang. Hämalaun-Eosin-Färbung. Vergrößerung 80 fach.

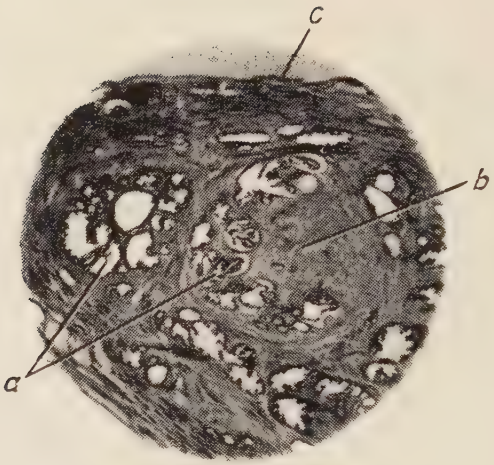

Abb. 8. Adenofibrome eines Mittellappens.
a) Gewuchertes Drüsenepithel. b) Spindelzellgewebe. c) Urethralschleimhaut. Hämalaun-Eosin-Färbung. Vergröß. 15 fach.

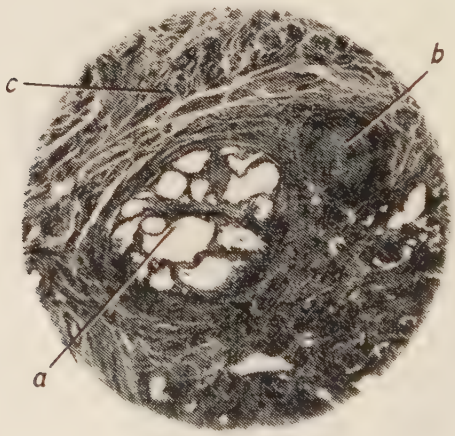

Abb. 9. Kleiner drüsenfreier neben größerem völlig ausgefülltem Knoten. a) Gewuchertes Drüsenepithel. b) Spindelzellknoten. c) Normales Muskelbindegewebe. Hämalaun - Eosin - Färbung. Vergrößerung 15 fach.

Daß die Differenz weit größer sein kann, als auf diesem Bilde, beweisen die großen mit klinischen Erscheinungen einhergehenden Adenome. Hingegen konnte bei reinen fibro-myomatösen Bildungen nicht diese Ausdehnung festgestellt werden und auch nach Beobachtung der meisten Autoren treten sie im allgemeinen an Größe gegenüber den anderen zurück.

Auf Grund der gemachten Beobachtungen habe ich den Eindruck gewonnen, als ob Epithel ein gewisses Bestreben zeigt, in die Substanz jungen Gewebes hineinzuwachsen.

Wie bereits erwähnt, haben verschiedene Autoren die scharf abgegrenzten reinen Myofibrome innerhalb des Stromas der Prostata auch beschrieben, sogar das sekundäre Einwachsen von Drüsen (Aschoff) in fertige Myofibrome auf Grund einzelner Beobachtungen angenommen. Diesen Dingen wurde jedoch bisher keine ursächliche Bedeutung beigemessen, da andere Befunde überwiegen, bei denen Drüsenepithel nur von einem schmalen peritubulären Bindegewebsring umgeben zu wuchern scheint.

Man kann dem entgegenstellen, daß uns bei den meisten Präparaten eine bereits ausgebildete Erkrankung, also ein spätes Entwicklungsstadium gegenübertritt, in dem das Bild von drüsenhaltigen Knoten völlig beherrscht wird und von fibro-myomatösem Gewebe nicht mehr viel zu sehen ist.

Wenn die Bindegewebssprossen bei Vorhandensein von reichlichem Drüsengewebe bereits in ihrem frühesten Stadium mit Drüsen in Verbindung treten, noch bevor ein abgrenzbarer Knoten entstanden ist, kann die Vorstellung von primär drüsenlosen Knoten verdeckt werden.

Das gehäufte Auftreten sowie die starke Vergrößerung dieser Knoten ergeben schließlich das Bild der bekannten ausschälbaren Knollenbildungen der sog. Prostatahypertrophie, oder wie es auch genannt wurde, des periurethralen oder subvesikalen Adenoms.

Der oben erwähnte Kontakt mit einer Drüse kann aber auch ausbleiben, wenn der Mutterboden arm an epithelialem Gewebe ist, wenn das submuköse Drüsengewebe atrophiert ist oder die Spindelzellherde dicht unter der Urethralschleimhaut ohne Verbindung mit Drüsen liegen. In diesem Falle können diese Knoten sich weiterentwickeln und schließlich chirurgisch als auch klinisch das Bild einer adenomatösen Knollenbildung hervorrufen.

Diese Auffassung der unabhängigen Entwicklung, die besonders durch Reischauer vertreten wird, steht im Gegensatz zu Ali Krogius, der die drüsenfreien kleinen Knoten nicht als selbständige Bildungen des eigentlichen Stromagewebes ansieht, sondern als in engster Beziehung zum Drüsenapparat stehende Bildungen aus dessen bindegewebiger Komponente betrachtet. Die mehr diffusen fibrösen Massen, die sich vornehmlich am Blasenhals finden und von nur ganz spärlichen Drüsengängen durchsetzt sind, sollen ebenfalls aus diesem periglandulären Gewebe stammen.

Bei dem Präparat einer beginnenden Mittellappenbildung eines 64-jährigen Mannes konnte ich jedoch eine Anzahl drüsenfreier Knoten ohne die geringste Beteiligung der zum Teil atrophierten Innendrüsen feststellen.

Wenn man die treibende Kraft dem periglandulären Bindegewebe zuschreiben würde, müßte man m. E. an diesem Präparat eine erheblich regere

Beteiligung der epithelialen Komponente erwarten, zumal auch nach Ansicht von Ali Krogius das Epithel der Ausführungsgänge eine Drüsenparenchym bildende Kraft bis ins hohe Alter beibehält. Zudem hat Reischauer mit Hilfe von Stufenschnitten durch solche Spindelzellherde in vielen Fällen die Unabhängigkeit dieser Herde vom Epithel festgestellt.

Das häufig zu beobachtende Bild, daß ein Knoten durch Drüsengewebe nur teilweise ausgefüllt wird, hat Graßmann mit einem exzentrischen Vorwuchern des peritubulären Bindegewebes erklärt. Reischauer hat jedoch an Hand mehrerer Befunde gezeigt, daß eine Einwucherung und Einsenkung von Epithel nicht nur von einer sondern auch von zwei Seiten angrenzender Drüsen des Mutterbodens gleichzeitig erfolgen kann, eine Tatsache, die obiger Auffassung zu widersprechen scheint.

Das Einwuchern von mehreren Seiten wird verständlich, wenn ein Knoten sich auf einem normalerweise sehr drüsenreichen Gebiet entwickelt, so daß auch der primäre Kontakt an verschiedenen Seiten möglich ist.

Kausch hat im Jahre 1929 eine Plattenmodellkonstruktion der Drüsen eines Knotens aus einer Prostatahypertrophie eines 68-jährigen Mannes hergestellt. Er fand, daß die in den Knoten vorhandenen Drüsenverzweigungen mit nicht weniger als 7 Ausführungsgängen des Mutterbodens der Prostata kommunizierten.

Diese Befunde sprechen für ein konzentrisches Wachstum der Drüsen in die Knoten hinein. Bei einer kompensatorischen Ersatzwucherung, wie sie Kausch aus seinem Versuch gefolgert hat, müßte nach Ansicht Reischauers ein Wachstum der Drüsen in divergierender Richtung eintreten.

Die bei den meisten Adenomen zu beobachtende scharfe Abgrenzung gegen die Umgebung ist als eine Folge dieses Hineinwachsens und Wucherns von Drüsen unter Verdrängung des umgebenden Gewebes anzusehen.

Eine besondere Stellung im Rahmen der adenomatösen Veränderungen der Vorsteherdrüse nimmt wegen seiner klinischen Bedeutung die Bildung eines Mittellappens ein, die früher sogar als Ursprung der sogen. Prostatahypertrophie angesehen wurde.

Bei Untersuchungen sind Hyperplasien des m. sphinkter vesicae streng von Adenombildungen zu trennen. Virchow hat berichtet, daß Hyperplasien des Schließmuskels manchmal einen flachen Wulst bilden, der, wenn er sich stärker entwickele, ein Hindernis für die Entleerung der Blase bilden könne.

Nach Ausschaltung dieser Art von Mittellappenbildungen sei zunächst auf Beobachtungen von Jores hingewiesen, der 19 derartige Fälle untersucht hat. Anfangsstadien haben gezeigt, daß bei beginnender Hypertrophie zwischen Schleimhaut der Blase und dem Schließmuskel Drüsenpartien auftreten, die normalerweise nicht vorhanden sind.

„Bei weiterem Fortschreiten der Hypertrophie wird der Muskel von drei Seiten, durch Drüsenmasse bedrängt, nach oben und hinten geschoben. Das Drüsengewebe kann auch den Sphinkter durchwachsen. Sowohl die Azini der

submukösen Drüsen als auch der pars intermedia zeigen schon frühzeitig das Bestreben, zwischen die Muskelbündel vorzudringen."

Nach Aschoff und Loeschke rührt die Hypertrophie des sog. Mittellappens von der Trigonumgruppe der Innendrüse her, die ihr Muskelbett in Richtung der Blase „hernienartig" durchbrechen kann. Diese Mittellappenbildung kann allein die sog. Hypertrophie der Prostata darstellen, sie kommt aber in den meisten Fällen zusammen mit den adenomatösen Veränderungen der ganzen Drüse vor.

Die von mir in Bezug auf den Mittellappen gemachten Beobachtungen haben diese Angaben bestätigt. Kennzeichnend für solche Zapfenbildungen ist lediglich die Lokalisation der Adenome bzw. der primären fibro-myomatösen Herde im Trigonumbereich, und nicht eine ihrem Charakter nach andersartige Gewebsbildung.

Loeschke hat schematisierend festgestellt, daß die submuköse Drüsengruppe sich nach drei Richtungen mit folgenden Erscheinungen „hypertrophierend" ausbreiten kann:

1. In Richtung Blase: Mittellappenbildung.
2. „ „ Urethra: Seitliche Verengung der pars prostatica urethrae.
3. „ „ Außendrüse: Druckatrophie der Außendrüse.

Nach den von mir gemachten Beobachtungen scheint die Mittellappenbildung nicht an das Vorhandensein der im Bereich des Trigonums liegenden spärlichen submukösen Drüsen gebunden zu sein. Das dieser Annahme zugrunde liegende Präparat zeigt eine Knollenbildung drüsenloser Knoten in diesem Bezirk. Dieser Befund spricht außerdem mehr für die bereits zu Anfang vertretene Annahme von der primären bindegewebigen Organisation des Gewebes an einzelnen Stellen und der Möglichkeit eines sekundären Einwucherns in dieses Gebiet hinein.

Neben diesen reinen fibro-myomatösen Mittellappen fanden sich in der Mehrzahl solche von adenomatösem Charakter.

Die Tatsache, daß hier in den meisten Fällen die Ausbreitung sich in Richtung Blasenlumen bewegt und nicht unter Verdrängung des Sphinkters gegen ihn oder das übrige Gewebe vordringt, läßt den Schluß zu, daß hier für die Zapfenbildung der Weg des geringsten Widerstandes maßgebend ist. Jedoch beobachtet man neben einer drüsigen Durchwachsung des Schließmuskels auch ein Vordrängen von Muskelfasern durch Adenome.

Verschiedene Autoren, z. B. Simmonds und Niemeyer, haben nun versucht, die adenomatösen Veränderungen der Vorsteherdrüse als kompensatorische Ersatzwucherung für die im Alter atrophierten eigentlichen Prostatadrüsen anzusehen. Einzelne Präparate zeigen jedoch neben völlig erhaltenen Prostatadrüsen eine gleichzeitige Hypertrophie der submukösen Drüsengruppe. Nach Feststellungen von Aschoff gibt es auch eine gleichzeitige Wucherung beider Drüsenarten, und das macht die genannte Erklärung Simmonds für die Entstehung der sog. Prostatahypertrophie fraglich.

Zusammenfassung

Meine Untersuchungen sprechen dafür, daß die Adenome der Prostata nicht durch primäre Wucherungen der Innendrüse oder des peritubulären Bindegewebes entstehen.

Die Tatsache, daß neben Adenombildungen fast immer reine Myofibrome ohne Drüsenkontakt zu finden sind, und daß diese auch bei einer atrophierten Innendrüse sich bis zu einer mit klinischen Erscheinungen einhergehenden Größe entwickeln können, spricht m. E. gegen eine einseitige Entstehung aus dem peritubulären Bindegewebe.

Nach meinen Beobachtungen halte ich das Muskelbindegewebe der Vorsteherdrüse im Bereich der Innendrüse und dicht unterhalb der Urethralschleimhaut zwischen Trigonum und Colliculus seminalis für den primären Geschwulstbildner.

Das sich herdförmig entwickelnde Spindelzellgewebe scheint bei einer Berührung mit Drüsenepithel einen starken Wachstumsreiz auf dieses auszuüben bzw. einen günstigen Entwicklungsboden darzustellen, so daß es zu Adenombildungen kommen kann.

Die Entwicklung der reinen fibro-myomatösen Knoten ist jedoch vom Epithel bzw. vom peritubulären Bindegewebe unabhängig.

Der Mittellappen kann sich im Rahmen der adenomatösen Veränderungen der Prostata entwickeln und wird lediglich durch die Lokalisation sowie die Richtung dieser Geschwulstbildung gekennzeichnet.

Zu einer vielleicht endgültigen Lösung des Problems, ob epithelialer oder mesenchymaler Teil den primären Geschwulstbildner darstellt, ist es unbedingt erforderlich, eine wesentlich größere Zahl von Vorsteherdrüsen des 6. Lebensjahrzehnts zu untersuchen, als das hier der Fall sein konnte. Dies wird die Aufgabe einer weiteren Arbeit sein, die auf Grund eines bedeutend umfangreicheren Materials sowie plastischer Darstellungsversuche die formale Genese der sog. Prostatahypertrophie weiter klären soll.

Schrifttum

Ali KOGIUS: Über die Natur der sogen. Prostatahypertrophie. Zeitschr. f. urol. Chir. 1935 II.

ASCHOFF, L.: (a) Über die paraprostatischen Drüsen und ihre Beziehungen zur Prostatahypertrophie. Zbl. Path. 33, 19/20 (1922).
(b) Die paraprostatischen Drüsen und ihre Beziehungen zur Prostatahypertrophie. Südwestdtsch. Pathologentagg. Klin. Wschr. 1922.

CIECHANOWSKI, W.: Anatomische Untersuchungen über die sog. Prostatahyertrophie. Mitt. Grenzgeb. Med. und Chir. 7, 252 (1901).

GRASSMANN, W.: Histogenese der sog. Prostatahypertrophie. Virchows Archiv 270 2. H.

HENKE-LUBARSCH: Handbuch der speziellen pathologischen Anatomie und Histologie. Bd. VI Teil 3.

JORES, L.: Über die Hypertrophie des sog. Mittellappens der Prostata. Virchows Archiv 135, H, 2, 224 (1894).

LOESCHKE: Über Wesen und Entstehung der Prostatahypertrophie. Münchner Med. Wschr. 1920, Nr. 10, 302.

REISCHAUER, F.: Über die formale Genese der sogen. Prostatahypertrophie. Brun's Beiträge zur klin. Chirurgie. 1934.

LEBENSLAUF

Ich wurde am 8. September 1915 zu Berlin-Charlottenburg als Sohn des Kaufmanns Hugo Perleck und seiner Ehefrau Elisa, geb. Britt, geboren. Hier sowohl als auch bei Verwandten in Ostpreußen verlebte ich meine früheste Kindheit.

Nach 4½ Jahren Grundschule, von Oktober 1920 bis März 1925, folgte die Aufnahme in das Luisenstädtische Reform-Realgymnasium zu Berlin. Der Tod meines Vaters im Jahre 1927 schien eine Wendung in meinem künftigen Werdegang zu bringen. Der unendlich aufopferungsvollen Fürsorge meiner Mutter verdanke ich jedoch die Möglichkeit einer weiteren Schulausbildung und sogar des späteren Studiums. An dem bereits genannten Gymnasium erhielt ich im April 1931 die Obersekunda-Reife und bestand im März 1934 daselbst die Reifeprüfung.

Einem vorangegangenen Gesuch entsprechend, trat ich am 1. April 1934 bei der IV.A.R. 3 zu Frankfurt/Oder in die Reichswehr ein. Mein Entschluß zum Studium der Medizin machte jedoch nach kurzer Zeit das Ausscheiden aus der Reichswehr und die Absolvierung einer halbjährigen Reichsarbeitsdienstzeit notwendig. Sodann wurde ich mit Beginn des Wintersemesters 1934/35 an der Friedrich-Wilhelms-Universität zu Berlin immatrikuliert. Hier bestand ich am Ende des Sommersemesters 1935 den 1. Teil und am Ende meines fünften Semesters, im März 1937, den 2. Teil der ärztlichen Vorprüfung. Meine besonderen Neigungen galten der makroskopischen und der mikroskopischen Anatomie.

Mein Hang zur militärischen Laufbahn und der Wunsch, einmal aktiver Sanitätsoffizier zu werden, veranlaßten mich, am 1. April 1937 als Fahnenjunker im San.-Korps in das Infanterie-Regiment 16 zu Oldenburg einzutreten. Nach ½jähriger Dienstzeit begann ich das erste klinische Semester nunmehr als Angehöriger der Militärärztlichen Akademie. Wie alle vorklinischen Semester absolvierte ich auch die klinischen in Berlin und erhielt infolge Kriegsausbruchs im September 1939 die Notbestallung als Arzt. Das im August begonnene Staatsexamen beendete ich in einem Fronturlaub im Februar 1940 in Form des Rigorosums. Die mir vom Chefarzt des Bethanien-Krankenhauses zu Berlin, Herrn Professor Dr. Wildegans, übertragene Dissertation beendete ich im gleichen Monat.

Erwin Perleck.

Am Schluß der Dissertation möchte ich Gelegenheit nehmen, Herrn Professor Dr. Wildegans, Chefarzt des Bethanien-Krankenhauses zu Berlin, für die wohlwollende Überlassung des Themas der Arbeit aufrichtig zu danken. Mein besonderer Dank gilt ferner Herrn Professor Dr. Hückel, Leiter des Pathologischen Instituts im Horst-Wessel-Krankenhaus zu Berlin, für das so großzügig zur Verfügung gestellte Untersuchungsmaterial sowie für die Schaffung einer vorbildlichen Arbeitsmöglichkeit. Der Firma Zeiß danke ich für freundliche Herstellung der mikroskopischen Aufnahmen. Weiterhin danke ich Fräulein Ursula Sommerfeld für ihre Unterstützung bei der Ausgestaltung der Arbeit und für die vorgenommene Korrektur.